РОССИЙСКАЯ ФЕДЕРАЦИЯ

ФЕДЕРАЛЬНАЯ СЛУЖБА
ПО ИНТЕЛЛЕКТУАЛЬНОЙ СОБСТВЕННОСТИ

(19) **RU** (11) **2 472 451** (13) **C1**

(51) МПК
A61B 17/00 (2006.01)
A61B 17/56 (2006.01)

(12) ОПИСАНИЕ ИЗОБРЕТЕНИЯ К ПАТЕНТУ

(21)(22) Заявка: **2011128669/14, 11.07.2011**

(24) Дата начала отсчета срока действия патента:
11.07.2011

Приоритет(ы):
(22) Дата подачи заявки: **11.07.2011**

(45) Опубликовано: **20.01.2013** Бюл. № **2**

(56) Список документов, цитированных в отчете о поиске: **МАТУЗОВ С.А. и др. Способ скелетного вытяжения при лечении травм шейного отдела позвоночника. Забайкальский медицинский вестник, 2005, №1, с.39, 40, весь текст, рис.2, рис.3. RU 2050838 C1, 27.12.1995. RU 2100977 C1, 10.01.1998. НОВАЧЕНКО Н.П. и др. Постоянное вытяжение. - М.: Медицина, 1972, с.33. КЛЮЧЕВСКИЙ В.В. Скелетное вытяжение. - Л.: Медицина, 1991, с.109.**

Адрес для переписки:
672090, г.Чита, ул. Горького, 39а, ГОУ ВПО Читинская государственная медицинская академия, патентный отдел

(72) Автор(ы):
Мироманов Александр Михайлович (RU), Матузов Сергей Анатольевич (RU), Рожанский Сергей Анатольевич (RU), Бусоедов Александр Валерьевич (RU)

(73) Патентообладатель(и):
Государственное образовательное учреждение высшего профессионального образования Читинская государственная медицинская академия Министерства здравоохранения и социального развития Российской Федерации (RU)

RU 2472451 C1

(54) СПОСОБ ЛЕЧЕНИЯ ТРАВМ ШЕЙНОГО ОТДЕЛА ПОЗВОНОЧНИКА

(57) Реферат:

Изобретение относится к области медицины, а именно к травматологии и нейрохирургии, и может найти применение при лечении травм шейного отдела позвоночника. Способ заключается в скелетном вытяжении за скуловые дуги с помощью спиц. При этом проведение спиц выполняют через скуловые отростки височных костей по центру трагоорбитальной линии, перпендикулярно ей. Нижние концы спиц неподвижно фиксируют к кости. Использование данного изобретения позволяет повысить эффективность вытяжения за счет исключения возможного смещения и перекоса спиц, а также снизить риск развития возможных осложнений. 1 ил., 2 пр.

RU 2472451 C1

RUSSIAN FEDERATION

FEDERAL SERVICE
FOR INTELLECTUAL PROPERTY

(19) **RU** (11) **2 472 451** (13) **C1**

(51) Int. Cl.
A61B 17/00 (2006.01)
A61B 17/56 (2006.01)

(12) ABSTRACT OF INVENTION

(21)(22) Application: **2011128669/14, 11.07.2011**

(24) Effective date for property rights:
11.07.2011

Priority:
(22) Date of filing: **11.07.2011**

(45) Date of publication: **20.01.2013 Bull. 2**

Mail address:
672090, g.Chita, ul. Gor'kogo, 39a, GOU VPO Chitinskaja gosudarstvennaja meditsinskaja akademija, patentnyj otdel

(72) Inventor(s):
Miromanov Aleksandr Mikhajlovich (RU),
Matuzov Sergej Anatol'evich (RU),
Rozhanskij Sergej Anatol'evich (RU),
Busoedov Aleksandr Valer'evich (RU)

(73) Proprietor(s):
Gosudarstvennoe obrazovatel'noe uchrezhdenie vysshego professional'nogo obrazovanija Chitinskaja gosudarstvennaja meditsinskaja akademija Ministerstva zdravookhranenija i sotsial'nogo razvitija Rossijskoj Federatsii (RU)

(54) METHOD OF TREATING TRAUMAS OF CERVICAL SPINE

(57) Abstract:

FIELD: medicine.

SUBSTANCE: invention relates to field of medicine, namely to traumatology and neurosurgery, and can be applied in treatment of cervical spine traumas. Method lies in skeletal traction by zygomatic arches by means of wires. Wires are passed through zygomatic processes of temporal bones on the centre of tragoorbital line, perpendicular to it. Lower ends of wires are fixed to bone in immovable manner.

EFFECT: application of claimed invention makes it possible to increase traction efficiency due to elimination of possible displacement and skewness of wires, as well as to reduce risk of development of possible complications.

1 dwg, 2 ex

RU 2472451 C1

RU 2472451 C1

Изобретение относится к области медицины, а именно к травматологии и нейрохирургии, и может быть использовано для лечения травм шейного отдела позвоночника (ШОП).

В остром периоде травмы при разнообразных формах повреждения позвоночника во многих лечебных учреждениях используется вытяжение шейного отдела в качестве основного метода консервативного лечения. Вытяжение довольно часто применяют как первый этап операции при переднем и заднем доступах к шейным позвонкам, а также в ближайшем послеоперационном периоде. Лечение ШОП с помощью вытяжения осуществляется с целью устранения патологических смещений и фиксации анатомических структур в заданном положении на срок, необходимый для консервативной или оперативной стабилизации позвоночника. Существующее многообразие способов с использованием петель, различных конструкций скоб говорит о неудовлетворенности исследователей в поиске оптимального метода вытяжения [1, 2, 3, 4, 5].

Одним из наиболее известных способов, имеющим значительную историю и получившим широкое применение при травмах и заболеваниях ШОП, является способ, предложенный Ф.Глиссоном в начале XVII века [1, 2]. Вытяжение шеи осуществляют с помощью матерчатой петли, охватывающей голову за подбородочную и затылочную область. Петлю с обеих сторон головы скрепляют балкой на ширину головы, к балке прикрепляют трос для груза, массу которого определяют характер травмы, уровень повреждения шейного отдела позвоночника, цель и продолжительность вытяжения. Однако данный способ лечения имеет ряд существенных недостатков: больные не выносят длительного применения больших грузов; давление петли на подбородочную область затрудняет прием пищи, нередко вызывает пролежни на подбородке, в области угла нижней челюсти, скуловой и затылочной области; затруднен гигиенический уход за кожей шеи и лица пациента. Из-за названных недостатков вытяжение приходится прерывать, что сопровождается угрозой вторичных смещений поврежденных структур позвоночника, сопровождается болевыми ощущениями, вызывая психотравму. В случаях, когда вытяжение выполняют на время оперативного лечения, петля затрудняет предоперационную антисептическую обработку и ограничивает операционное поле, что в конечном итоге также может влиять на качество оперативного вмешательства.

Известен способ лечения травм ШОП, включающий скелетное вытяжение путем закрепления скобы на костях черепа, к которой прикладывают усилие, направленное вдоль оси позвоночника [2]. Скоба - металлическое приспособление, имеет прочные длинные бранши, которые взаимно изогнуты в форме ухвата для головы, а концы браншей заканчиваются острыми или тупыми клеммами, которые расположены под прямым углом навстречу друг другу. Клеммами осуществляется внутрикостный захват костей черепа. Короткие концы скобы снабжены замком разной конструкции. Замок не позволяет непроизвольно расходиться в стороны браншам и изменять расстояние между клеммами, благодаря чему исключается выскакивание погруженных в кость концов клемм. Местом фиксации клемм на черепе являются симметричные точки пересечения горизонтальной линии, проходящей через наиболее выпуклые участки теменных костей, с вертикальными линиями, идущими через вершины сосцевидных отростков. Волосы на голове пациента сбривают, после чего обрабатывают операционное поле, на коже в области теменных бугров намечают проекции точек фиксации клемм и разрез кожи выполняют по направлению тяги, т.е. по оси позвоночника. Выполняют местную анестезию 0,5% раствором новокаина,

затем рассекают кожу, и апоневроз до кости на протяжении 3 см, края раны разводят расширителем Янсена. Затем внутрикостно после просверливания наружной кортикальной пластинки кости (для тупых клемм) или ввинчивания (для острых клемм) устанавливают торцы клемм скобы, бранши сближаются, и достигнутое положение фиксируют замком. Рану зашивают однорядными узловыми швами, закрывают спиртовыми повязками. К скобе прикрепляют трос, к которому через блок подвешивают груз, массу которого определяют индивидуально, в зависимости от преследуемой цели лечения.

Однако данный способ имеет недостатки: во-первых, сложность данного способа, так как его выполнение требует специальных инструментов; во-вторых, высокая вероятность развития осложнений вследствие повреждения кортикальной пластинки теменной кости.

Известен «Способ лечения повреждений шейного отдела позвоночника» [6], включающий скелетное вытяжение путем закрепления скобы на костях черепа, скобу закрепляют с помощью спицы, проведенной через среднюю зону лица в поперечном направлении на уровне скуловых костей, концы которой закрепляют в скобе. Вытяжение осуществляют по общепринятой методике, прикрепляя груз к скобе через блок.

Недостатком известного способа является его сложность, травматичность и высокая вероятность развития различных осложнений, так как, во-первых, спица проходит в поперечном направлении через среднюю зону лица, где имеются важные анатомические образования [7], во-вторых, отсутствует фиксация спицы у скуловых костей, тем самым возможно смещение спицы, изменение оси тяги и возникновение риска развития вторичных смещений поврежденных структур позвоночника.

Известен «Способ вытяжения шейного отдела позвоночника за скуловые дуги», предложенный C.Reimers [3]. Вытяжение осуществляют капроновой или лавсановой нитью. Производят местную анестезию над и под скуловыми дугами. Крутой иглой с нитью делают вкол в кожу над верхним краем дуги, нить проводят за дугой и выводят через кожу на 1-1,5 см ниже дуги. Затем иглу с нитью проводят через то же отверстие в обратном направлении, но по наружной поверхности скуловой дуги, и выводят через отверстие вкола. При натягивании концов нити петля ее погружается в клетчатку и охватывает скуловую дугу. Такую же манипуляцию осуществляют с противоположной стороны. Концы нити связывают за головой на достаточном расстоянии, затем прикрепляют груз, а чтобы нити не врезались в кожу лица и головы, между ними устанавливают распорку на ширину головы.

Однако данный способ имеет недостатки: возможно смещение нитей во время вытяжения, их перекос, тем самым изменяется направление оси тяги и возникает риск развития вторичных смещений поврежденных структур позвоночника; усилие вытяжения ограничено возможностью повреждения мягких тканей за счет прорезывания нитей.

Прототипом служит «Способ скелетного вытяжения при лечении травм шейного отдела позвоночника» [8]. Вытяжение осуществляют с помощью спиц Киршнера диаметром 1,2-2 мм, изготовленных в виде крючков (загибание на 90° на расстоянии 1,5 см и 1,0 см от острого конца спицы, затем отступают 1,0 см и выполняют загибание под углом 130-135°). Пальпаторно определяют середину скуловых дуг, затем производят местную анестезию над и под скуловыми дугами. Совершают прокол кожи и захват скуловых дуг крючкообразными спицами. Дистальные концы спиц проводят через отверстия в деревянном бруске и фиксируют

путем их загибания, затем прикрепляют груз.

Данный способ является недостаточно эффективным, так как, во-первых, проведение спиц осуществляется не в строго определенных точках; во-вторых, не выполняется фиксация спиц к кости, что может привести к смещению спиц во время вытяжения, их перекос, тем самым изменяется направление оси тяги и возникает риск развития вторичных смещений поврежденных структур позвоночника, а усилие вытяжения ограничено возможностью повреждения мягких тканей за счет прорезывания нефиксированных к скуловой кости спиц.

Для повышения эффективности лечения и снижения риска развития возможных осложнений при травмах ШОП вытяжение осуществляют с помощью спиц, проведенных через скуловые отростки височных костей по центру траго-орбитальной линии, перпендикулярно ей, при этом нижние концы спиц неподвижно фиксируют к кости, а верхние концы соединяют между собой фиксирующей скобой и через блок подвешивают груз.

Способ осуществляют следующим образом.

После обработки кожных покровов области скуловой дуги растворами антисептиков определяют точки проведения спицы - находят середину траго-орбитальной линии (линия, проведенная от козелка уха до нижненаружного угла глаза) и проводят перпендикулярную ей линию, нижний и верхний края скулового отростка височной кости в данной линии являются точками входа и выхода спицы, соответственно (Фиг.). Выполняют местную анестезию раствором анестетика (3,0-4,0 мл 1% раствора новокаина) в указанных точках. Производят введение спицы через кость в указанных точках, снизу вверх и изнутри кнаружи. Нижний конец спицы неподвижно фиксируют к нижнему краю скулового отростка височной кости путем ее загибания или закручивания на ней гайки. Аналогичную манипуляцию выполняют на противоположной стороне. К верхним концам спиц прикрепляют скобу, например, в виде стандартной фиксирующей рамы. Вытяжение осуществляют по обычной методике, прикрепляя груз к скобе через блок.

Способ лечения травм ШОП иллюстрируется следующими примерами.

Пример 1. Больной Т., 25 лет, поступил в клинику с диагнозом: закрытая позвоночно-спинномозговая травма. Закрытый переломовывих C_5. Тетрапарез. В условиях реанимационного отделения, после обработки кожных покровов растворами анестетиков выполнена местная анестезия (8,0 мл 1% раствора новокаина) в области скуловых дуг.Определены точки введения спиц (перпендикулярные линии, проведенные через середину траго-орбитальных линий). Произведено введение спиц через кости в указанных точках, снизу вверх и изнутри кнаружи. Нижние концы спиц неподвижно фиксированы к нижним краям скуловых отростков височных костей путем их загибания. Верхние концы спиц соединены стандартной фиксирующей рамой. Вытяжение осуществляли по обычной методике, прикрепляя груз к скобе через блок. Вправление вывиха выполнено интраоперационно грузом 16 кг, после чего произведен передний корпородез C_4-C_6. На 14 сутки пациент выписан на амбулаторное лечение в удовлетворительном состоянии.

Пример 2. Больная С., 43 г., поступила в клинику с диагнозом: закрытый сцепившийся вывих C_6 позвонка, без нарушения функции спинного мозга. Двухсторонняя радикулопатия C_6-C_7. Пациентка отказалась от оперативного лечения. В условиях перевязочной, после обработки кожных покровов растворами анестетиков и местной анестезии в области скуловых дуг произведено введение спиц через скуловые отростки височных костей по предлагаемой методике. Фиксация нижних

концов спиц осуществлена путем закручивания на них гаек, а верхних концов спиц - стандартной фиксирующей рамой. Вправление вывиха выполнено путем вытяжения грузом 18 кг. В последующем, в течение четырех недель - вытяжение грузом 4 кг. На 30 сутки больная выписана в удовлетворительном состоянии.

Предлагаемый способ лечения применялся 49 пациентам с травмами ШОП как в специализированных стационарах, так и центральных районных больницах края. У 39 больных метод использовали в предоперационном периоде, у 10 пациентов лечение осуществлялось консервативно (вытяжение в течение 3-4 недель). При использовании предлагаемого способа лечения осложнений не зарегистрировано, во всех случаях получен хороший клинический результат.

Таким образом, предлагаемый способ является достаточно эффективным, позволяет избегать возможных осложнений при его использовании и может применяться в стационарах любого уровня.

Источники информации

1. Базилевская З.В., Головных Л.Л. Киркинская Т.А. Структура летальности при повреждении позвоночника и спинного мозга // Вопросы нейрохирургии. - 1980. - №6. - С.37-41.

2. Практическая нейрохирургия: Руководство для врачей / под. ред. Б.В.Гайдара. - СПб.: Гиппократ, 2002. - 648 с.

3. Перльмуттер О.А. Травма позвоночника и спинного мозга. - Н. Новгород. - 2000. - 144 с.

4. Полищук Н.Е., Корж Н.А., Фищенко В.Я. Повреждения позвоночника и спинного мозга (механизмы, клиника, диагностика, лечение). - Киев: «Книга плюс», 2001. - 388 с.

5. Гэлли Р.Л., Спайт Д.У., Симон Р.Р. Неотложная ортопедия. Позвоночник: пер. с англ. - М.: Медицина, 1995. - 432 с.

6. Патент №2050838 РФ, МПК А61В 17/56. Способ лечения повреждений шейного отдела позвоночника / В.В.Трубин; заявитель и патентообладатель Чувашский государственный университет им. И.Н.Ульянова. - №5042767; заявл. 18.05.1992; опубл. 27.12.1995, Бюл. №2.

7. Пуцилло М.В., Винокуров А.Г., Белов А.И. Нейрохирургическая анатомия / под ред. А.Н.Коновалова. - М.: «АНТИДОР», 2002. - Т.1. - 196 с.

8. Способ скелетного вытяжения при лечении травм шейного отдела позвоночника / Матузов С.А. и [др.] // Забайкальский медицинский вестник. - 2005. - №1. - С.39-40.

Формула изобретения

Способ лечения травм шейного отдела позвоночника путем скелетного вытяжения за скуловые дуги с помощью спиц, отличающийся тем, что проведение спиц выполняют через скуловые отростки височных костей по центру траго-орбитальной линии, перпендикулярно ей, при этом нижние концы спиц неподвижно фиксируют к кости.

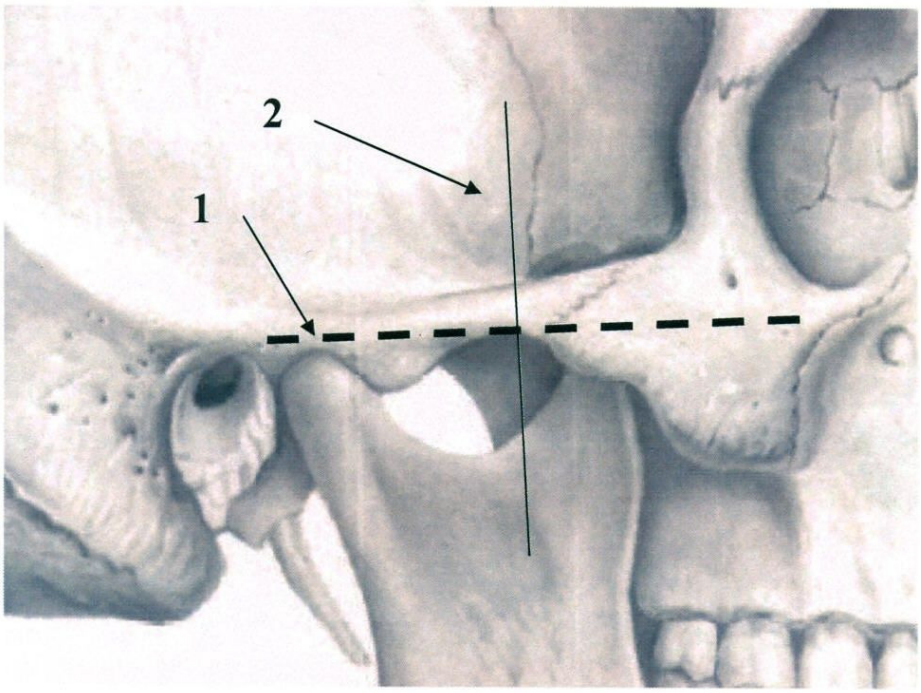

Схема проведения спицы

1. Траго-орбитальная линия
2. Линия проведения спицы